·实验研究　Experimental research·

经腹主动脉插管行肝癌模型大鼠肝动脉栓塞安全性和可行性研究

任益功，　吴敬玺，　梁　业，　袁　冰，　段　峰

【摘要】 **目的**　探讨经腹主动脉插管行肝癌模型大鼠肝动脉栓塞术的安全性和可行性。**方法**　采用 McA-Rh7777 细胞原位种植法建立 20 只 Sprague-Dawley 大鼠肝癌模型，随机分为 A、B 组，每组 10 只。A 组经腹主动脉插管行肝动脉造影和栓塞，B 组经胃十二指肠动脉逆行插管至肝固有动脉给药，行肝动脉造影和栓塞。记录 A、B 两组手术时间、手术成功率、术中及术后手术并发症。观察大鼠术后恢复情况。通过术前 1 d 与术后 1、5、7 d 腹部 CT 平扫验证碘化油沉积情况。**结果**　A 组、B 组手术时间分别为(15.11 ± 0.70) min、(34.39 ± 1.60) min(P = 0.036)，手术成功率分别为 100%、60%(P = 0.043)，差异均有统计学意义。两组均未发生明显手术并发症，手术成功大鼠术后 CT 平扫均可见肝脏碘化油沉积致密。**结论**　经腹主动脉插管行肝癌模型大鼠肝动脉栓塞术是一种安全可行的手术方法。

【关键词】 动物实验；介入放射学；大鼠

中图分类号：Q95-336　**文献标志码**：A　**文章编号**：1008-794X(2025)-004-0380-05

Hepatic arterial embolization through abdominal aorta catheterization in rat liver cancer models: study of its safety and feasibility

REN Yigong, WU Jingxi, LIANG Ye, YUAN Bing, DUAN Feng. Chinese PLA Medical School, Beijing 100853, China

Corresponding author: DUAN Feng, E-mail: duanfeng@vip.sina.com

【**Abstract**】 **Objective**　To investigate the safety and feasibility of hepatic arterial embolization through abdominal aorta catheterization in rat liver cancer models. **Methods**　Twenty Sprague-Dawley rat hepatocellular carcinoma models were successfully established by in situ implantation of McA-Rh7777 cells. The experimental rats were randomly divided into group A and group B, with 10 rats in each group. For the experimental rats of group A, catheterization of abdominal aorta was adopted to perform hepatic arterial angiography and embolization, while for the experimental rats of group B, the catheter passed through the gastroduodenal artery, then was retrogradely inserted into the proper hepatic artery to perform infusion of drugs, hepatic arterial angiography and embolization. The operation time, operation success rate, intraoperative and postoperative surgical complications in both groups were recorded. The postoperative recovery status of the experimental rats was recorded. The iodized oil deposition state was evaluated by abdominal CT scan at one day before operation and at 1, 5 and 7 days after operation. **Results**　In groups A and B, the operation time was (15.11 ± 0.70) min and (34.39 ± 1.60) min respectively (P = 0.036), the operation success rate was 100% and 60% respectively (P = 0.043), the differences between the two groups were statistically significant. No obvious surgical complications occurred in both groups. The postoperative CT plain scan showed that dense iodized oil deposition was observed in the experimental rats having successful operation. **Conclusion**　Hepatic arterial embolization through abdominal aorta catheterization is a safe and feasible operation method for rat liver cancer models.

【**Key words**】 animal experiment; interventional radiology; rat

DOI: 10.3969/j.issn.1008-794X.2025.04.007

基金项目：国家自然科学基金面上项目(82172037)

作者单位：100853　北京　解放军医学院(任益功、吴敬玺、梁　业)；解放军总医院第五医学中心肿瘤医学部(任益功、吴敬玺、梁　业、袁　冰、段　峰)

通信作者：段　峰　E-mail: duanfeng@vip.sina.com

经导管动脉化疗栓塞术(TACE)联合靶向免疫治疗是中晚期肝细胞癌(HCC)患者主要治疗方案[1],但 TACE 术后肿瘤微环境变化仍不明确,与靶向免疫治疗的协同治疗机制不甚清楚[2]。上述问题研究均需依托肝癌动物模型[3]。目前肝癌动物模型主要有兔 VX2 肿瘤模型、小鼠原位肝癌模型及大鼠原位肝癌模型[4]。兔 VX2 肿瘤模型病理类型与原发性肝癌不符,进行肿瘤微环境相关研究有一定局限性,鼠肝癌模型病理类型与原发性肝癌一致,因此广泛应用于肿瘤微环境相关研究。小鼠肝癌模型因存在体型、材料设备及外科技术等问题,难以进行介入操作,大鼠肝癌模型是针对此类研究的唯一选择[5-10]。目前大鼠肝癌介入治疗主要给药途径为开腹逆行插管至肝固有动脉,但存在成功率低、手术时间长等缺陷。本研究拟探索一种更安全有效的经腹主动脉选择性肝动脉给药方法[11]。

1 材料与方法

1.1 实验动物准备

同批次 6～8 周龄、体质量(300±50) g 雄性大鼠 20 只(北京维通利华实验动物技术公司),于北京汇霖泽谷生物科技公司啮齿类动物实验室饲养。本研究经北京江霖泽谷生物科技有限公司实验动物管理和使用委员会批准(HLZG-DWLL-2024-0228-02)。

1.2 大鼠肝癌模型构建

收集处于对数增殖期 McA-RH7777 细胞(宁波明舟生物科技公司),经台盼蓝染色确认细胞活性后重悬于磷酸缓冲液中,1∶1 混合基质胶置于冰上备用;Sprague-Dawley 大鼠腹腔注射 1.25% 2,2,2-三溴乙醇(阿佛丁)(9 mL/kg),充分麻醉后剔除腹部毛发、暴露腹部皮肤,医用聚维酮碘消毒腹区后铺无菌单;选择腹正中线与剑突下 1 cm 水平交界点向下作一长度 2 cm 切口,暴露肝左外叶,选择肝左外叶中部肝脏厚度适中处为进针点,使用预冷的 1 mL 注射器将 5×10^6 个肿瘤细胞与基质胶混合液 200 μL 缓慢注入肝脏,静置 5 min 待基质胶凝固后拔针;以医用棉签压迫注射点,确认无渗血渗液后逐层缝合肌肉及皮肤,术区皮肤消毒后送回饲养笼中单笼饲养。术前 1 d 至术后 3 d,每日以 10 mg/kg 剂量肌内注射地塞米松磷酸钠注射液。术后每日肌内注射青霉素钠 80 万单位,隔日使用 LOGIQ V2 型超声探测仪(GE Healthcare 公司,美国)评估肿瘤生长情况,至 1 周后随机分组行经导管动脉栓塞术(TAE)治疗。

20 只大鼠肝脏原位种植肝癌细胞后,隔日行超声检查确定肿瘤大小,7 d 后肿瘤最大径≥10 mm 即表明肝癌模型造模成功。使用随机数字表法将 20 只大鼠随机分为 A 组(经腹主动脉组)及 B 组(经胃十二指肠动脉组),后行 TAE 治疗。

1.3 TAE 手术

A 组肝癌大鼠($n=10$)接受经腹主动脉 TAE:经腹腔注射 1.25%三溴乙醇(9 mL/kg),待完全麻醉后剔除腹部毛发,仰卧位固定于 DSA 手术台,医用聚维酮碘消毒大鼠胸腹部后铺无菌单;选择腹正中线与剑突下 0.5 cm 水平交界点向下作一长度 6 cm切口,在空肠及回肠背侧确定腹主动脉位置,选择肠系膜上动脉开口处足侧 2～3 cm 处为进针点,使用套管穿刺针穿刺腹主动脉,穿刺成功后导入 2.4 F SwiftNINJA 可调控微导管(Merit Medical 公司,美国),微导管注入 0.9%氯化钠溶液通畅,且腹部无明显渗血渗液即视为插管成功;DSA 引导下将微导管选择性插至肝动脉行造影及栓塞术,使用 2 mL 碘普罗胺注射液(Bayer 公司,德国)及 0.2 mL Lipiodol® Ultra-Fluide 碘化油注射液(Guerbet 制药公司,法国);术后拔除腹主动脉鞘管,血管夹夹闭穿刺点近心端后,用 PROLENE W8003T 不可吸收缝线(Ethicon 公司,美国)缝合穿刺点并压迫止血,确认无明显出血后逐层缝合肌肉及皮肤,术区皮肤消毒后送回饲养笼中单笼饲养(图 1)。

B 组肝癌大鼠($n=10$)接受胃十二指肠动脉 TAE:在 A 组开腹手术基础上,于肝尾叶右侧确认胃十二指肠动脉位置,使用显微镊将胃十二指肠动脉游离,分别于胃十二指肠动脉近端及远端置入 2 根 4-0 丝线,远端结扎,近端打一松结备用,肝总动脉用血管钳夹闭;使用 26 G 静脉输液针穿刺胃十二指肠动脉,体式显微镜下确认针尖完全进入血管后,注射碘化油 0.2 mL 进行栓塞;栓塞完成后拔除输液针,同时扎紧近端备用结,打开肝总动脉处血管钳,确认无明显出血后逐层缝合肌肉及皮肤,术区皮肤消毒后送回饲养笼中单笼饲养(图 2)。

TAE 手术成功标准:A 组在 DSA 引导下微导管超选择至肝固有动脉缓慢注射碘化油,B 组在直视下 26 G 静脉输液针针尖完全进入胃十二指肠动脉,在血管夹夹闭肝总动脉的同时缓慢注射碘化油;术后 CT 扫描显示大鼠肝癌模型肿瘤内碘化油沉积致密,生命体征平稳。

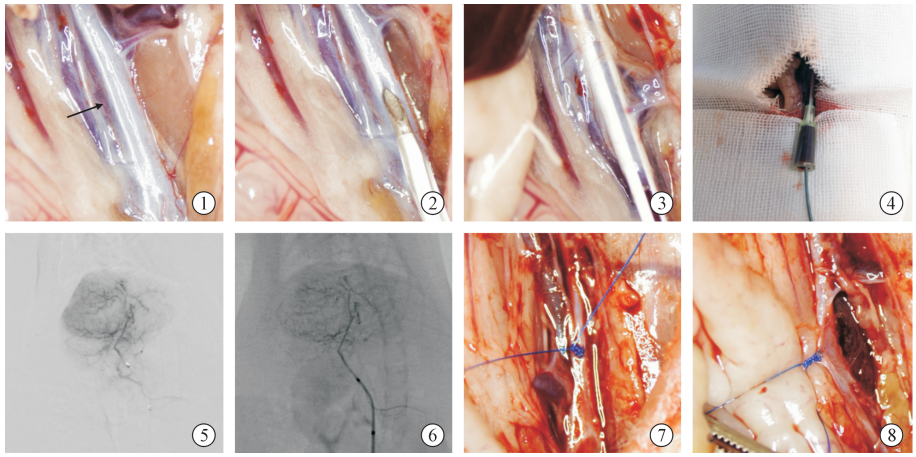

①开腹暴露腹主动脉；②套管穿刺针穿刺腹主动脉；③套管穿刺针见回血，置管成功；④退出穿刺针交换入可调控微导管；⑤⑥DSA 引导下行肝动脉造影及栓塞；⑦⑧术后缝合穿刺点，未影响远端供血

图 1　经腹主动脉插管行肝动脉造影及 TAE 流程

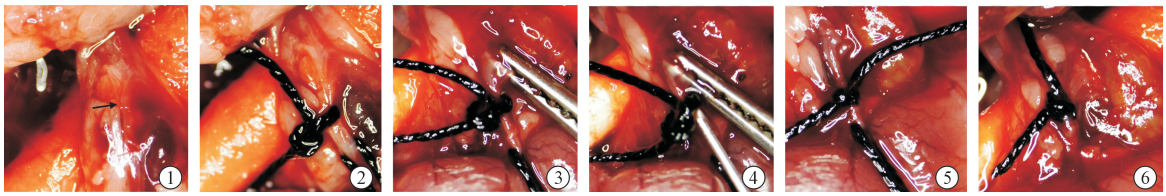

①暴露大鼠胃十二指肠动脉（箭头）；②分别于胃十二指肠动脉近端及远端置入 2 根 4-0 丝线，远端用丝线牵拉保持张力，近端打一松结备用；③血管夹夹闭肝总动脉；④26 G 静脉输液针穿刺胃十二指肠动脉并缓慢推注 0.2 mL 碘化油注射液；⑤拔除输液针，同时扎紧近端备用结，打开肝总动脉处血管钳；⑥完成栓塞

图 2　逆行插管至肝固有动脉行 TAE 流程

1.4　术后处理

记录两组手术时间、手术成功率，密切观察术后大鼠状态（是否出现手术并发症如感染、肠梗阻、肝衰竭等）。两组大鼠分别于术前 1 d 及术后 1、5、7 d 接受腹部平扫 CT 检查，见图 3。

1.5　血清学检测

经颈静脉采集术前 1 d 及术后 1、5、7 d 静脉血，使用 BC-5000Vet 全自动血液系统分析仪（迈瑞医疗器械公司，中国）及 BS-240Vet 全自动动物生化监测系统（迈瑞医疗器械公司，中国）监测血常规及血生化水平。

1.6　肝脏病理学检测

术前及术后将肿瘤组织及周围正常肝脏进行固定、包埋、切片，苏木精-伊红（HE）染色后在光镜下观察。

1.7　统计学分析

采用 SPSS 26.0 软件进行数据处理，正态分布计量资料以均数 ± 标准差表示，比较用独立样本 t

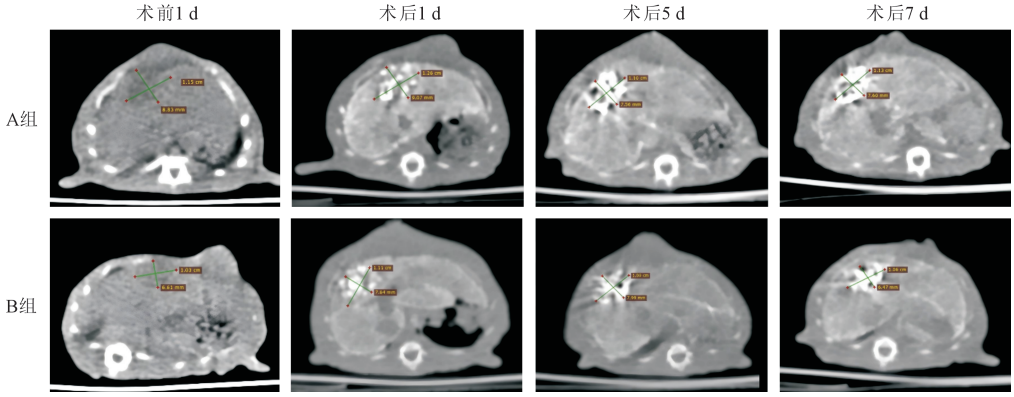

图 3　两组术前 1 d 及术后 1、5、7 d 大鼠腹部 CT 平扫影像

检验,分类资料比较用 Fisher 检验,双侧检验水准 $\alpha = 0.05$。

2　结果

2.1　大鼠肝癌模型建立

20 只大鼠在肝脏原位种植肝癌细胞后,隔日接受超声检查确定肿瘤大小,7 d 后提示肿瘤最大径为(11.58 ± 3.59) mm,证实肝癌模型造模成功,造模成功率为 100%。HE 染色见肿瘤细胞生长旺盛,见图 4。

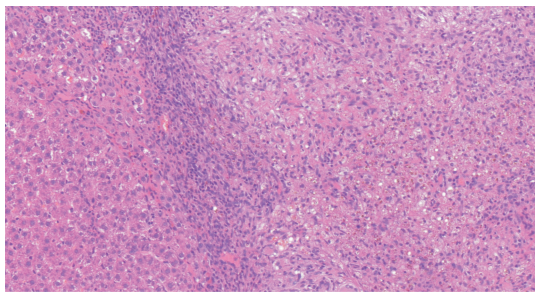

图 4　大鼠肝癌模型病理学结果

2.2　TAE 手术

A 组大鼠经腹主动脉行肝动脉造影及栓塞成功率为 100%,手术时间(15.11 ± 0.70) min;B 组大鼠逆行插管至肝固有动脉栓塞成功率为 60%,手术时间(34.39 ± 1.60) min。两组间手术时间比较差异有统计学意义($P = 0.036$)。B 组手术失败 4 例大鼠中 1 例为胃十二指肠动脉痉挛致穿刺失败,1 例为碘化油经胃十二指肠动脉穿刺处漏入腹腔致治疗失败,1 例为穿刺入门静脉致门静脉出血死亡,1 例为麻醉时间过长死亡。术后两组大鼠均未死亡,未见明显异常状态,体力、活动状态、饮食、饮水、排便均正常,未见感染等明显并发症。术后平扫 CT 均可见肝脏碘化油沉积致密。

2.3　血清学检测

TAE 术前大鼠血清学检测无明显异常,术后 1 d见丙氨酸转氨酶(ALT)、天冬氨酸转氨酶(AST)明显升高(考虑与术后肝脏有一过性缺血相关),总胆红素(TBil)未见升高(提示治疗未影响胆道),术后 5、7 d 可见肝损伤均有缓解,见表 1。

2.4　肿瘤病理学检查

术后 7 d,两组标本 HE 染色显示肿瘤内凝固性坏死灶,瘤周可见活性肿瘤细胞,心脏、正常肝脏区域、脾脏、肺脏、双侧肾脏、脑实质未见因异位栓塞导致的缺血性坏死,见图 5。

3　讨论

大鼠肝癌模型 TACE 术经典入路为开腹逆行插管至肝固有动脉给药,但该操作时间长、难度大,穿刺胃十二指肠动脉过程易穿透胃十二指肠动脉及门静脉,造成肝动脉及门静脉大量出血,在影响术野的同时因低血容量导致动脉痉挛,加大穿刺难度,且首次穿刺失败后无法重复穿刺;部分学者对胃十二指肠动脉穿刺方法进行改良,但成功率仍较低[12]。本研究中 B 组大鼠虽有 6 例成功,但术中穿刺胃十二指肠动脉难易程度不一:在分离简单、分离过程中网膜出血较少、血管未痉挛、暴露血管长度较长、血管走行较直等多重条件下,较易穿刺胃十二指肠动脉,其他情况下则穿刺胃十二指肠动脉较困难,偶然性大。为了避免开腹所致腹腔粘连、感染等并发症,部分学者选择颈总动脉尾动脉建立动脉通道,该方法使用微导丝和微导管可模拟临床操作对肿瘤进行

表 1　TAE 治疗前后大鼠血生化指标($n = 10$)

时间	ALT(U/L)	AST(U/L)	TBil(μmol/L)	DBil(μmol/L)	Crea(μmol/L)
术前 1 d	32.4 ± 14.5	44.3 ± 11.2	7.9 ± 2.1	6.3 ± 5.3	30.3 ± 3.8
术后 1 d	139.0 ± 34.8	299.7 ± 60.0	6.2 ± 2.2	5.1 ± 2.0	24.3 ± 4.8
术后 5 d	49.4 ± 15.5	69.8 ± 15.5	6.9 ± 2.7	5.1 ± 1.8	22.2 ± 4.1
术后 7 d	44.9 ± 6.9	73.2 ± 8.9	6.4 ± 1.0	4.6 ± 0.8	18.9 ± 1.4

ALT:丙氨酸转氨酶;AST:天冬氨酸转氨酶;TBil:总胆红素;DBil:直接胆红素;Crea:肌酐

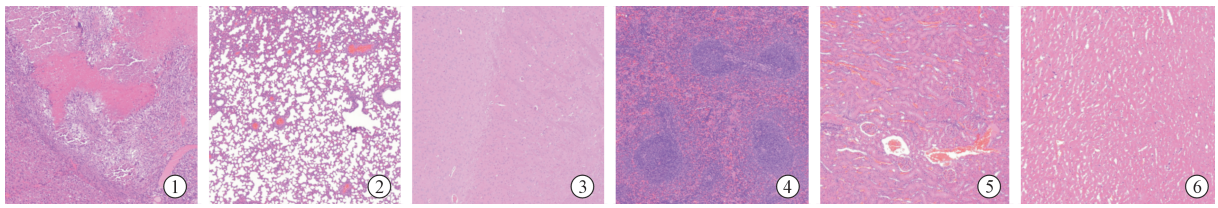

①正常肝脏区域;②肺脏;③脑实质;④脾脏;⑤肾脏;⑥心脏

图 5　术后 7 d 肝脏及各重要脏器病理学检查结果

选择性栓塞,但颈动脉入路术后血管闭塞有可能导致大鼠发生不可逆缺血性脑损伤,而尾动脉入路因管径过细在分离时极易受到损伤,同时使用1.7 F微导管超选择腹腔干及分支动脉的难度较大[13-15]。

经腹主动脉对肝癌模型大鼠行 TAE 术治疗相对于其他入路具有以下优点:①大鼠腹主动脉位置固定、管径较粗,手术成功率明显提高,DSA 引导下选择性肝动脉置管简单、快速、明确;②无需使用显微外科设备(体式显微镜、显微镊等精细器械),显著降低手术成本。本研究中 A 组大鼠在 DSA 引导下经腹主动脉可调控微导管行选择性肝动脉插管,对血管条件要求低,腹主动脉穿刺置管成功后可调控微导管相较于其他微导管指向性明确,无需导丝引导便可在狭窄的血管中自成形,一人即可完成实验。另外,可在 DSA 透视下进行造影等重复操作,极大地减少了手术时间及因麻醉时间过长、门静脉出血导致的高死亡率。

本研究中两组大鼠术后平扫 CT 均显示碘化油沉积致密,也验证了介入手术成功。术后两组大鼠均有食欲下降等术后反应,可能为栓塞术后肝脏一过性缺血所致,可于尾静脉给予葡萄糖氯化钠注射液进行水化。

本研究局限性:①大鼠样本量较小,难以更全面观察术后反应及疗效;②两种方法对大鼠栓塞均为非选择性肝动脉栓塞,对肝功能影响较大;③由于极少量化疗药与碘化油无法乳化完全,仅进行 TAE 治疗,与临床常用的 TACE 治疗有别,未使用化疗药物。

综上所述,经腹主动脉插管行肝癌模型大鼠肝动脉栓塞术是一种安全可行的手术方法。后续可加大实验样本量,延长术后观察期,使用管径更细微导管对大鼠肝动脉进行超选择,尽可能满足精细 TACE 要求,进一步完善研究。

[参 考 文 献]

[1] Reig M, Forner A, Rimola J, et al. BCLC strategy for prognosis prediction and treatment recommendation: the 2022 update[J]. J Hepatol, 2022, 76: 681-693.

[2] Sun Y, Wu L, Zhong Y, et al. Single-cell landscape of the ecosystem in early-relapse hepatocellular carcinoma[J]. Cell, 2021, 184: 404-421. e16.

[3] Chang X, Lu X, Guo J, et al. Interventional therapy combined with immune checkpoint inhibitors: Emerging opportunities for cancer treatment in the era of immunotherapy[J]. Cancer Treat Rev, 2019, 74: 49-60.

[4] 管　阳,刘凤永,付金鑫,等. 肝癌动物模型与介入实验操作应用[J]. 介入放射学杂志,2017,26:1046-1051.

[5] Li J, Wang X, Ren M, et al. Advances in experimental animal models of hepatocellular carcinoma[J]. Cancer Med, 2023, 12: 15261-15276.

[6] Cobaugh DJ, Chen TF, Frontini R, et al. Advancing responsible use of medicines globally: The revised Basel Statements[J]. Am J Health Syst Pharm, 2016, 73: 1027-1028.

[7] Groß C, Steiger K, Sayyed S, et al. Model matters: differences in orthotopic rat hepatocellular carcinoma physiology determine therapy response to sorafenib[J]. Clin Cancer Res, 2015, 21: 4440-4450.

[8] Keller S, Chapiro J, Brangsch J, et al. Quantitative MRI for assessment of treatment outcomes in a rabbit VX2 hepatic tumor model[J]. J Magn Reson Imaging, 2020, 52: 668-685.

[9] Li M, Yin H, Yan Z, et al. The immune microenvironment in cartilage injury and repair[J]. Acta Biomater, 2022, 140: 23-42.

[10] Kidd JG, Rous P. A Transplantable rabbit carcinoma originating in a virus-induced papilloma and containing the virus in masked or altered form[J]. J Exp Med, 1940, 71: 813-838.

[11] 许卫国,杨建勇,李鹤平,等. 建立大鼠肝动脉插管途径的方法学研究[J]. 介入放射学杂志,2007,16:264-265.

[12] 管　阳,刘凤永,樊庆胜,等. 一种改良的大鼠胃十二指肠动脉逆行给药方法[J]. 介入放射学杂志,2018,27:349-352.

[13] Chandra VM, Wilkins LR, Brautigan DL. Animal models of hepatocellular carcinoma for local-regional intraarterial therapies[J]. Radiol Imaging Cancer, 2022, 4: e210098.

[14] 洪笑阳,刘键鑫,郭钊雄,等. 经尾动脉入路原发性肝癌大鼠 TACE 模型的构建[J]. 介入放射学杂志,2023,32:1096-1100.

[15] Kumagai K, Horikawa M, Yamada K, et al. Transtail artery access in rats: a new technique for repeatable selective angiography[J]. J Vasc Interv Radiol, 2020, 31: 678-681.

(收稿日期:2024-10-06)

(本文编辑:谷　珂)