

- Percutaneous Coronary Interventions of the European Society of Cardiology[J]. Eur Heart J, 2005, 6: 804 - 847.
- [2] Antman EM, Anbe DT, Armstrong PW, et al. ACC/AHA guidelines for the management of patients with ST-elevation myocardial infarction: A report of the American College of Cardiology/American Heart Association Task Force on Practice Guidelines[J]. J Am Coll Cardiol, 2004, 44: E1 - E211.
- [3] Van der Schaaf RJ, Vis MM, Sjaauw KD, et al. Impact of multivessel coronary disease on long-term mortality in patients with ST-elevation myocardial infarction is due to the presence of a chronic total occlusion[J]. Am J Cardiol, 2006, 98: 1165 - 1169.
- [4] Zhang Q, Zhang RY, Zhang JS, et al. One-year clinical outcomes of Chinese sirolimus-eluting stent in the treatment of unselected patients with coronary artery disease[J]. Chin Med J (Engl), 2006, 119: 165 - 168.
- [5] Parodi G, Memishi G, Valenti R, et al. Five-year outcome after primary coronary intervention for acute ST elevation myocardial infarction: results from a single centre experience [J]. Heart, 2005, 91: 1541 - 1544.
- [6] Sheiban I, Fragasso G, Rosano GM, et al. Time course and determinants of left ventricular function recovery after primary angioplasty in patients with acute myocardial infarction[J]. J Am Coll Cardiol, 2001, 38: 464 - 471.
- [7] Piscione F, Galasso G, De Luca G, et al. Late reopening of an occluded infarct related artery improves left ventricular function and long term clinical outcome[J]. Heart, 2005, 91: 646 - 651.
- [8] 杨震坤. 多支血管病变患者血运重建策略. [M]// 沈卫峰, 主编. 冠心病诊治进展. 北京: 人民军医出版社, 2009, 318 - 324.
- [9] 葛智儒, 邱建平, 陆纪德, 等. 不同临床途径直接冠状动脉介入治疗对急性 ST 段抬高心肌梗死预后的影响[J]. 临床心血管病杂志, 2008, 24: 912 - 915.
- [10] Holmes DR. Cardiogenic shock: a lethal complication of acute myocardial infarction[J]. Rev Cardiovasc Med, 2003, 4: 131 - 135.
- [11] Singh M, White J, Hasdai D, et al. Long-term outcome and its predictors among patients with ST-segment elevation myocardial infarction complicated by shock: insights from the GUSTO-I trial [J]. J Am Coll Cardiol, 2007, 50: 1752 - 1758.

(收稿日期:2010-04-23)

• 病例报告 Case report •

支架联合钢圈栓塞治疗肾动脉瘤一例

卫 任, 熊 江, 郭 伟, 刘小平, 左尚维

【关键词】 肾动脉; 动脉瘤; 支架; 钢圈栓塞

中图分类号:R543.5 文献标志码:D 文章编号:1008-794X(2010)-09-0681-02

Stenting plus coil embolization treatment for renal aneurysm: report of one case WEI Ren, XIONG

Jiang, GUO Wei, LIU Xiao-ping, Zuo Shang-wei. Department of Vascular Surgery, General Hospital of PLA, Beijing 100853, China (J Intervent Radiol, 2010, 19: 681-682)

Corresponding author: GUO Wei, E-mail: pla301dml@vip.sina.com

【Key words】 renal artery; aneurysm; stent; coil embolization

肾动脉瘤(renal artery aneurysm, RAA)在普通人群中发病率较低,大约在 0.01% ~ 0.1%。大多数 RAA 发生在肾动脉主干(60%)或一级分支处^[1]。其自然进展包括瘤体破裂,或血栓碎块进入远端动脉引起节段性肾梗,影响肾脏功能,继发高血压等^[2]。一些研究表明大多数 RAAs 直径为 1.5 ~ 2.0 cm,当其直径超过 2.0 cm 时,无论有无高血压症状,均予以外科切除或介入治疗^[1,3]。本文报道 1 例位于肾动脉前支处的离心性肾动脉瘤,我们通过支架植入联合钢圈栓

塞予以成功治疗。

患者男,42 岁。体检发现脐周左侧搏动后,行 CTA 检查发现左肾动脉分支处有一 2.5 cm × 2.3 cm 的囊状动脉瘤。患者就诊时血压及肾功能均正常,体检除脐周左侧触及搏动外,无其他阳性体征,无动脉瘤家族史。

患者于局麻下行左肾动脉选择性造影,造影图像显示左侧肾动脉前支处有一大小为 2.5 cm × 2.3 cm 的离心性动脉瘤,瘤体累及远端的 3 支分支。其流入道直径为 6 mm,上段分支处的流出道直径为 4 mm,瘤颈宽度为 12 mm。在 DSA 动态引导下,将一规格为 8 cm × 40 mm 的 Smart Control™ 支架(Cordis, Miami, FL)跨过瘤颈成功释放(近端

1/2 置于肾动脉前支,远端 1/2 置于其上段分支)。将 4 F 椎动脉导管送入左肾动脉前支,并且导管远端从支架网孔中穿出进入瘤腔,然后沿此导管陆续送入 15 对共 30 枚微钢圈至瘤腔内进行栓塞(直径分别为 8、10、15 mm 的钢圈各 5 对)。完成后行造影检查,显示瘤腔完全封闭,肾动脉主干至

各分支血流通畅。

术后 5 d 住院观察,患者血清肌酐水平无异常改变,无背痛,低热或白细胞降低等表现。1 年后随访,CTA 检查(图 1)显示原肾动脉瘤腔完全封闭,左肾动脉前支及其下级分支血流通畅,仅左肾动脉前支灌注轻度减少。

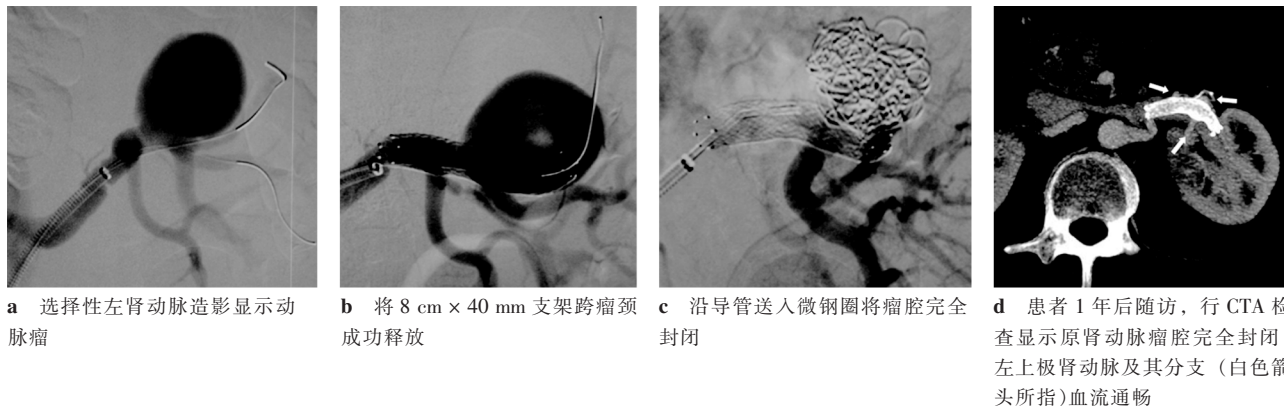


图 1 肾动脉瘤治疗过程及 1 年后随访

讨论

传统选择性 RAA 切除术往往具有挑战性,该术式需要进行腹膜后广泛分离,而且阻断肾动脉时有可能引起肾缺血。相比之下,腔内介入技术对患者创伤小,且无需阻断肾动脉血流,有广阔的应用前景^[4,5]。

本例之所以选择这种介入方法,是根据其 RAA 的解剖特点所决定。此例 RAA 瘤颈宽度为 12 mm,若以传统方式进行钢圈栓塞会增加远端分支动脉栓塞的危险性,所以需尝试采用新方法处理。此病例左肾动脉前支的直径与其上段分支直径相近,而且 RAA 的近端流入道(左肾动脉前支)与远端流出道(左肾动脉前支的上段分支)并无扭曲。我们最初是考虑植入覆膜支架来消除此宽颈动脉瘤,但这样可能会阻断其他 2 支分支动脉的血供。为保留所有分支动脉,不影响肾脏功能,我们最终选择用自膨式支架植入和导管输送微钢圈栓塞的技术策略。这种方法可以防止微钢圈沿肾动脉血流进入远端动脉,保证远端所有分支的开放供血。如预期所望,术后行血管造影显示瘤腔完全封闭,肾动脉主干至远端各分支血流通畅。1 年后随访无肾功能异常,CTA 显示原肾动脉瘤腔完全封闭,左肾动脉前支及其分支血流通畅。但未想到的是,支架置入左肾动脉前支的上段分支后,左肾上极部分形态欠佳。这可能是由于瘤腔栓塞后挤压分支动脉,或小部分肾上极梗死。患者的肾脏功能仍然正常。

通过对本例患者的治疗,我们认为应用裸支架联合钢圈栓塞治疗 RAA 较传统方式更为安全,尤其是对于宽颈的动脉瘤。该技术的有效性和安全行尚需进一步证实,其适应证也有望进一步扩展。

[参考文献]

- [1] Henke PK, Cardneau JD, Welling TH, et al. Renal artery aneurysms: a 35-year clinical experience with 252 aneurysm in 168 patients[J]. Ann Surg, 2001, 234: 454 - 462.
- [2] 张健,景在平. 肾动脉瘤诊治现状与进展[J]. 第二军医大学学报, 2009, 30: 573 - 576.
- [3] Park KW, Lim C, Cho YS. Renal artery saccular aneurysm[J]. J Vasc Surg, 2008, 48: 226.
- [4] Hislop SJ, Patel SA, Abt PL, et al. Therapy of renal artery aneurysms in New York State: outcomes of patients undergoing open and endovascular repair[J]. Ann Vasc Surg, 2009, 23: 194 - 200.
- [5] Soga Y, Sakai K, Nobuyoshi M. Renal artery aneurysm treatment with coil embolization[J]. Catheter Cardiovasc Interv, 2007, 69: 697 - 700.

(收稿日期:2010-06-04)